

Pascal Marquardt, Lea Krueger-Janson

Verzögerte Sofortimplantation eines Keramikimplantats in der ästhetischen Zone

INDIZES *Keramikimplantat, Zweiteiligkeit, Frontzahnimplantat, ästhetische Zone, verzögerte Sofortimplantation*

Dank neuer Innovationen können Keramikimplantate immer häufiger eingesetzt werden. Besonders in der ästhetischen Zone und beim Weichgewebemanagement scheinen sie als Alternative zu Titanimplantaten infrage zu kommen. Die Metallfreiheit von Keramikimplantaten bietet zudem die Möglichkeit eines erweiterten Behandlungsspektrums. Der vorliegende Fallbericht beschreibt schrittweise die verzögerte Sofortimplantation und Versorgung mit einem zweiteiligen Keramikimplantat und diskutiert klinisch relevante Aspekte einer solchen Versorgung für die Praxis.



Pascal Marquardt
Dr. med. dent.
Marquardt Dentists
Parkstrasse 21
50968 Köln

Lea Krueger-Janson
Zahnärztin
Praxis Ulf Krueger-Janson
Stettenstr. 48
60322 Frankfurt a. M.

Korrespondenzadresse:
Dr. Pascal Marquardt
E-Mail:
pm@marquardt-dentists.de

■ Einleitung

Keramikimplantate sind keine neue Entwicklung, zeigten jedoch lange Jahre klinisch keine erfolgsversprechenden Ergebnisse. Technische Neuerung, wie eine optimierte Oberfläche, eine veränderte Form und zwischenzeitlich auch die Option der Zweiteiligkeit, haben dies verändert. Mittlerweile zeigen Zirkonimplantate in Punkto Osseointegration¹, Fraktursicherheit und letztlich Überlebensraten² vergleichbare Ergebnisse wie Titanimplantate.

Es stellt sich nun die Frage: Welche Vorteile Zirkonimplantate im Vergleich zu Titanimplantaten haben? Aus ästhetischer Sicht ist vor allem der Einsatz von Zirkonimplantaten in der ästhetischen Zone eine vielversprechende Alternative. So zeigen Zirkonimplantate insbesondere, wenn ein dünner Gingivabiotyp vorliegt und ggf. bei Rezessionen der Gingiva ästhetische Vorteile³⁻⁵.

Eine geringere Plaque-Akkumulation an der Zirkonoxidoberfläche wird ebenfalls diskutiert^{6,7}, wobei die Datenlage hier nicht eindeutig ist⁸. Es scheint aber, dass Zirkonoxid eine bessere Weichgewebesituation als Titan ermöglicht. So wurde insbesondere auf Zirkonoxidoberflächen eine schnellere Pro-

liferation gingivaler Fibroblasten und ein höherer Kollagenanteil als auf Titanoberflächen beobachtet^{9,10}. Die Weichgewebeintegration um die Zirkonoxidabutments gelingt laut einer Studie von Fischer et al.¹¹ am Besten, wenn diese nicht glasiert oder absolut Hochglanzpoliert sind.

Da die Verwendung von Zirkonoxid eine verbesserte Weichgewebeintegration ermöglicht¹², könnte sich dies auch positiv auf eine geringere Periimplantitisrate auswirken, allerdings liegen hierzu noch nicht genügend Daten vor.

Biologisch bieten Zirkonoxidimplantate die Möglichkeit, Patienten eine metallfreie Implantatversorgung anzubieten, sofern diese es wünschen. Die Befürchtung einer Unverträglichkeit gegenüber Metallen wird von Patienten immer häufiger geäußert und fordert daher eine Reaktion des behandelnden Zahnarztes.

Eine Titanallergie im eigentlichen Sinne ist zwar nicht möglich, allerdings können einige Patienten hypersensibel auf Titan reagieren^{13,14}. In einigen Untersuchungen wurde gezeigt, dass Titanpartikel beim Einbringen des Implantats, durch Mikrobewegungen oder Korrosion in das periimplantäre Gewebe gelangen und eine lokale Immunreaktion

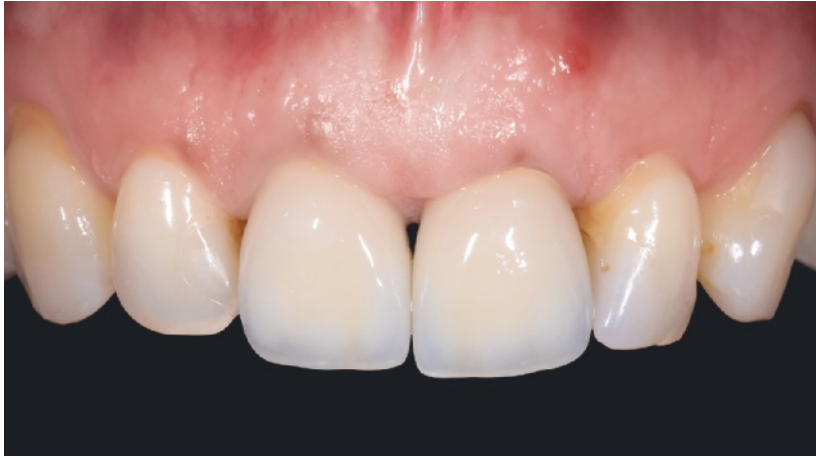

Abb. 1 Klinische Ausgangssituation mit sichtbarem Fistelgang.

auslösen^{15–17}. Dabei werden Makrophagen im umliegenden Gewebe durch die Titanpartikel stimuliert und zur Freisetzung von pro-inflammatorischen Zytokinen (Interleukin-1 und Tumornekrosefaktor-alpha) angeregt^{18–21}. Es gibt Berichte, in denen mehrere genetische Variationen (mindestens 4 Polymorphismen) eine überdurchschnittlich hohe Reaktion der beschriebenen Makrophagen auf Titanpartikel und so eine entsprechend ausgeprägte Entzündungsreaktion verursachen²². In diesem Zusammenhang wurden erhöhte periimplantäre Entzündungsreaktionen, sowie Implantatverluste beobachtet^{14,23}.

Mithilfe eines Vollblut-Stimulationstests kann zudem eine präimplantologisch erhöhte Freisetzung der proentzündlichen Schlüsselzytokine gemessen werden. Diese Unverträglichkeit oder Hypersensibilität kann als ein Risikofaktor für eine Periimplantitis und folglich einen Implantatverlust betrachtet werden. Daher kann die Durchführung entsprechender Tests vor einer geplanten Implantation einen zusätzlichen Informationswert für die Prognose bieten. So kann das Testergebnis neben den übrigen Risikofaktoren²⁴ in das patientenbezogene Risikoprofil für Implantatkomplikationen mit einbezogen und der Patient entsprechend über sein individuelles Risiko aufgeklärt werden. Eine umfangreichere Datengrundlage zu den beschriebenen Untersuchungen wäre allerdings wünschenswert.

Zirkonimplantate können somit patientenindividuell als geeignete Alternative zu Titanimplantaten angeboten werden.

■ Diagnose und Anamnese

Die 53-jährige Patientin stellte sich mit einer Fistel im Bereich der Wurzel des Zahns 21 in der Praxis vor (Abb. 1). Bei genauer Inspektion unter dem OP-Mikroskop zeigte sich eine vertikale Fraktur der Wurzel, weshalb der Zahn nicht erhaltungswürdig war. Vestibulär des Zahns 21 zeigten sich Sondierungstiefen von 9 mm bis hin zur Fistel. Das „Sounding“ wies auf einen v-förmigen Knochendefekt im Bereich der bukkalen Knochenlamelle hin.

Der Zahn 22 war Karies- und Füllungsfrei. Die Krone des Zahns 11 zeigte allerdings zirkulär einen mäßig suffizienten Rand.

Aufgrund einer chronischen generalisierten Parodontitis befand sich die Patientin in parodontologischer Behandlung. Zum Zeitpunkt der Untersuchung waren die anderen Sondierungstiefen unauffällig. Die Patientin raucht täglich bis zu 10 Zigaretten.

Im Vorfeld der Implantatinserterion wurden als zusätzliche Entscheidungshilfen ein Titanstimulationstest und eine genetische Untersuchung zur allgemeinen Entzündungsneigung durchgeführt. Unter Anbetracht der parodontalen Situation, der Hygienefähigkeit und dem Wunsch der Patientin nach einer metallfreien Lösung wurde gemeinsam der Einsatz eines Keramikimplantats entschieden.

■ Fallbericht

Die Zeit von der Extraktion bis zur vollständigen Osseointegration des Implantats wurde mit einem festsitzenden Langzeitprovisorium überbrückt. Zur Herstellung wurde mit einem individuellen Löffel und Polyether eine Präzisionsabformung genommen. Bis zum Zeitpunkt der Extraktion wurde ein metallverstärktes Langzeitprovisorium (NE-Basis) hergestellt. Bei gleicher Herstellungsweise wie beim definitiven Zahnersatz ergibt sich eine hohe Passgenauigkeit des Provisoriums, wodurch der Halt und das Risiko einer Dezentrierung gering ist. Das Provisorium kann auch metallfrei hergestellt werden, in diesem Fall wurde aber aus Stabilitätsgründen ein auf einer Edelstahllegierung basiertes CAD/CAM-gefrästes Gerüst gewählt, welches mit Komposit im Wax-up-Press-Verfahren (Nexco, Fa. Ivoclar Vivadent, Ellwangen) verblendet wurde. Dieses Provisorium weist einen

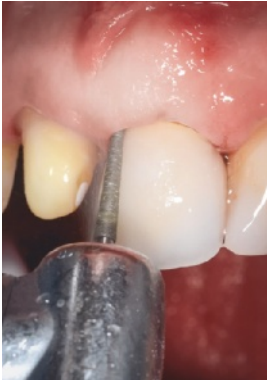

Abb. 2 Entepithelialisierung mittels Diamant.

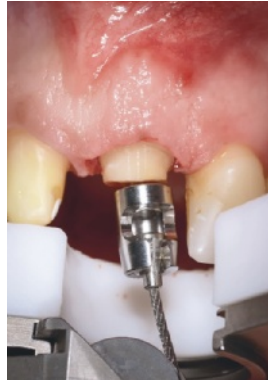

Abb. 3 Knochenschonende, vertikale Extraktion.

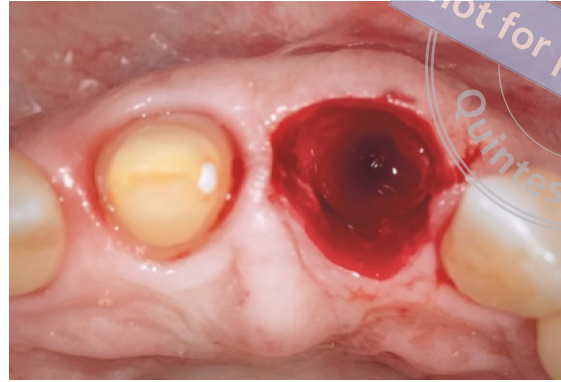


Abb. 4 Zustand der Extraktionsalveole unmittelbar nach Extraktion.

maximalen Patientenkomfort auf und kann flexibel im Bereich der basalen Auflage des Brückenglieds gestaltet werden. Bis zur Fertigstellung wurde die Patientin mit einem direkten Kunststoffprovisorium (Luxatemp, Fa. DMG, Hamburg) versorgt (s. Abb. 1).

■ Extraktion

Bei noch vorhandener Krone wurde im Rahmen der Extraktion zuerst eine Deepithelialisierung an Zahn 21 mit einem groben, schlanken Diamanten durchgeführt (Abb. 2). Für einen maximal möglichen Knochenerhalt wurde der Zahn 21 nach Fertigstellung des Langzeitprovisoriums mithilfe eines vertikalen Extraktionsinstruments (Benex®, Fa. Meisinger, Neuss) entfernt (Abb. 3 und 4).

Die Insertion eines Kollagenkegels hat zwar keine Auswirkungen auf den Volumenerhalt des Knochens, zeigt aber einen höheren Grad an Mineralisation bei gleicher Heilungszeit im Vergleich zur ungefüllten Alveole und kam daher hier zum Einsatz (Abb. 5)²⁵. Zur besseren knöchernen und weichgewebigen Heilung wurde ein Gingivatransplantat vom Gaumen entnommen. Neben dem epithelialisierten Bereich, der zur Abdeckung des Zahnfachs dient, wurde ein deepithelialisierter Bereich nach Taschenpräparation bukkal eingebracht (Abb. 6). Dieses Kombitransplantat²⁵ (Abb. 7 bis 10) erhöht die Wahrscheinlichkeit des Anwachsens im Vergleich zur reinen Stanze, bei gleichzeitiger Volumenvermehrung auf der bukkalen Seite in einem Eingriff.

Das vorbereitete, metallverstärkte Langzeitprovisorium konnte mit temporärem Kompositzement

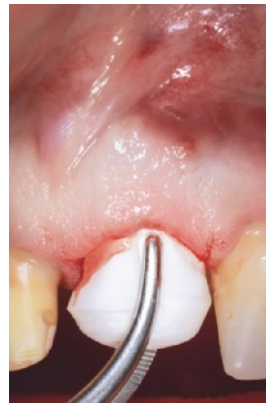

Abb. 5 Einbringen eine Kollagenkegels.

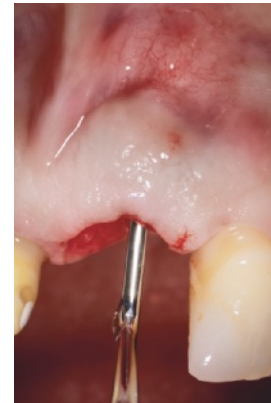

Abb. 6 Buckle Taschenpräparation zur teilweisen Aufnahme des Gingivatransplantats.

eingegliedert werden (Implant-Cem®, Fa. Ivoclar Vivadent) (Abb. 11). Die Einheilung des Transplantats verlief komplikationsfrei (Abb. 12).

■ Verzögerte Sofortimplantation

Nach Nahtentfernung und Anpassung des Langzeitprovisoriums (Abb. 13) wurde bis zur Insertion des Implantats 8 Wochen gewartet. Gemäß Konsensus handelt es sich hierbei um eine verzögerte Sofortimplantation. Das Weichgewebe ist soweit ausgeheilt, dass es zum primären Wundverschluss dient, wobei sich in der Regel die knöchernen Situation im Vergleich zum Zeitpunkt der Implantation nur wenig verändert zeigt (Abb. 14 und 15). Ein dann

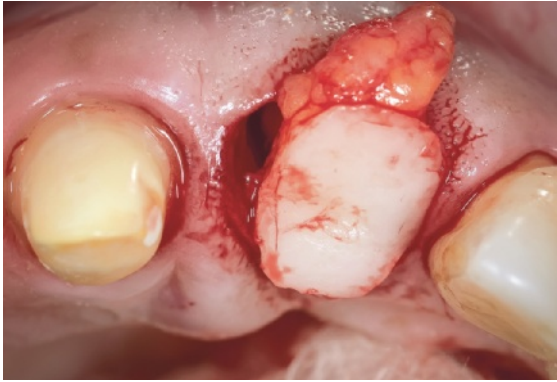

Abb. 7 Kombitransplantat mit epithelialisiertem und reinem Bindegewebeanteil.

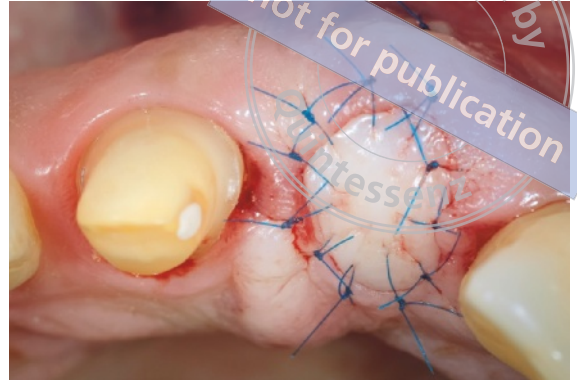


Abb. 8 Nahtverschluss im Bereich des Transplantats.

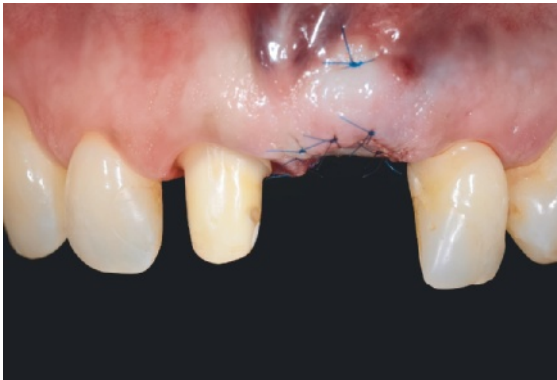


Abb. 9 Zustand nach Exzision und Verschluss der Alveole mit einem Kombitransplantat.

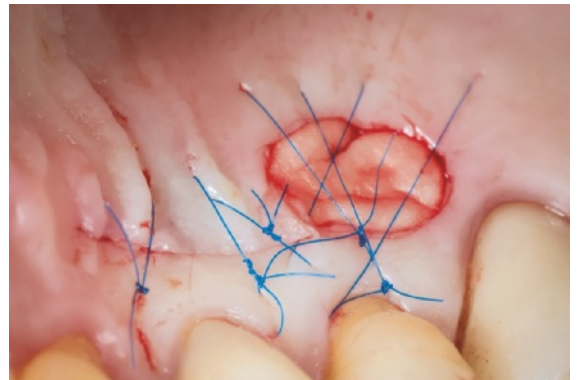


Abb. 10 Versorgung der palatinalen Entnahmestelle mit einem Kollagenschwamm.

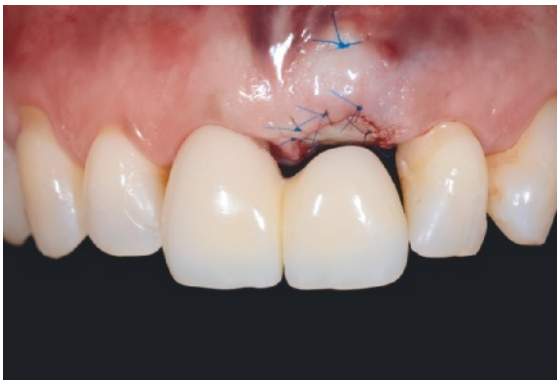

Abb. 11 Eingegliedertes Langzeitprovisorium.

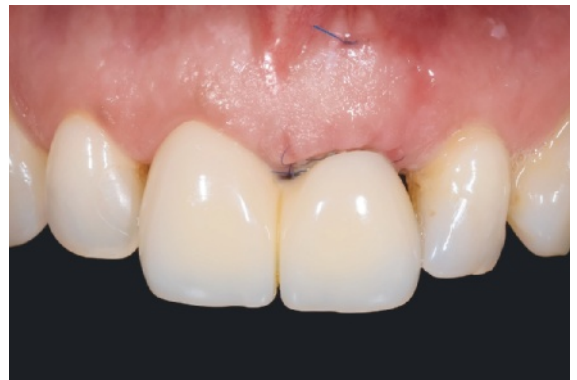

Abb. 12 Heilungsverlauf nach 12 Tagen.

bestehender Defekt kann bei korrekter palatinaler Positionierung des Implantats, aufgrund seiner innen liegenden Zweiwandigkeit, mit guter Prognose aufgefüllt werden. Gemäß dem „Berner Konzept“ der verzögerten Sofortimplantation empfiehlt es sich, die

Implantatoberfläche mit Knochenchips aus der Bohrung und der Spina nasalis abzudecken und dann das Eigenknochenaugmentat mit nicht resorbierbarem, bovinem Knochenersatzmaterial zur ästhetischen Kontouraugmentation und zur Weichgewebestütze

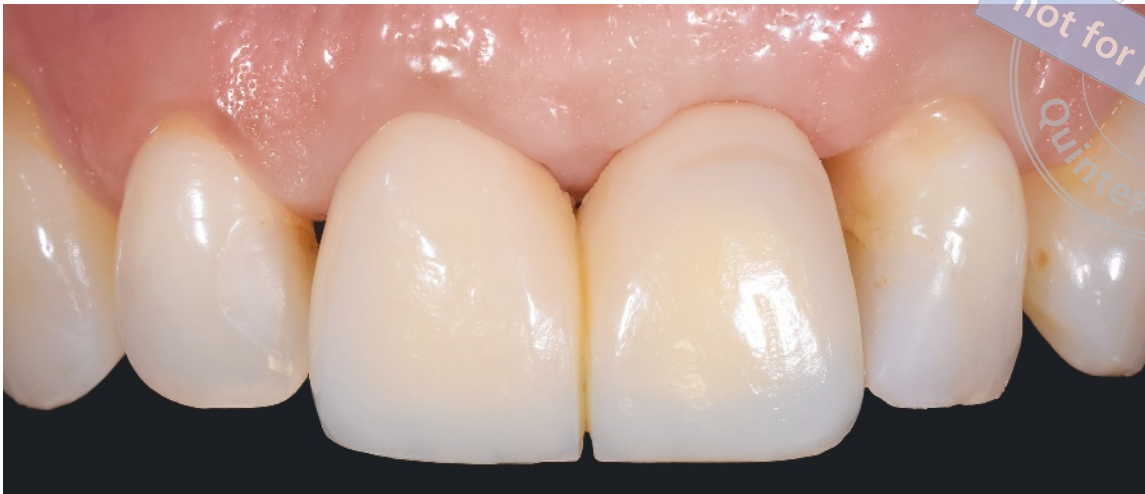

Abb. 13 Heilungsverlauf vor Implantation (10 Wochen nach Extraktion).

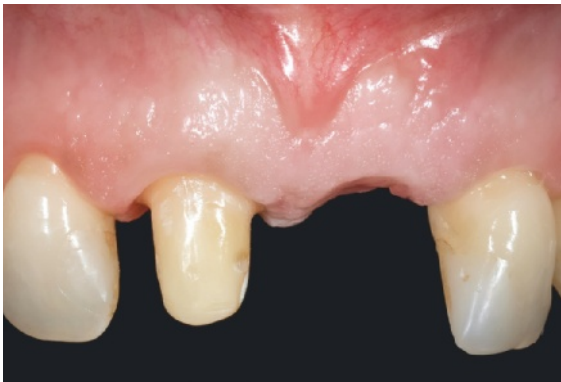

Abb. 14 Positive Weichgewebesituation vor Implantation.

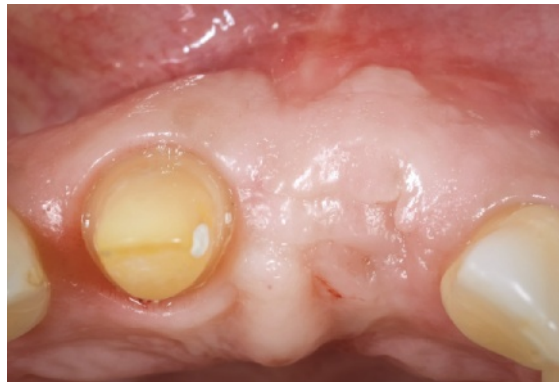

Abb. 15 Ansicht von okklusal bei gutem Knochenhalt vor Implantation.

zu überdecken. Hierbei wird eine Resorption verhindert und ein möglicher Kontourdefekt kann dauerhaft und formstabil ausgeglichen werden.

Die Implantatinsertion erfolgte unter lokaler Anästhesie. Die Schnittführung erfolgte von 13 bis 23. Im Bereich des Zahns 23 wurde eine vertikale Schnittführung zur Ermöglichung eines spannungsfreien Nahtverschlusses durchgeführt.

Zur Positionierung des Implantats wurde das zur Herstellung des Langzeitprovisoriums angefertigte, erste direkte Provisorium am Brückenglied so modifiziert, dass nur die bukkale Facette komplett erhalten bleibt. Damit sind sowohl die zur Verschraubung notwendige palatinale Positionierung des Implantats möglich wie auch die exakte Tiefenbestimmung gemäß Implantattyp (Abb. 16). Das verwendete Keramikimplantat (10 mm x 4,1 mm RN) ist aufgrund der Oberflächenbeschaffenheit im koronalen Bereich ca. 0,8 bis 1,8 mm suprakrestal zu positionieren.

Bei der Insertion von Keramikimplantaten ist aufgrund der schlechten Wärmeleitung auf eine niedrige Umdrehungszahl (ca. 15 U/min) und im Fall des hier verwendeten Implantats auf ein maximales Drehmoment von 20 bis 30 Ncm zu achten. Ein maximaler Wert von 35 Ncm führt zum Sollbruch des Einbringinstruments. Es empfiehlt sich in der Regel, ein Gewinde zumindest im koronalen Anteil wie im vorliegenden Fall, vorzuschneiden.

Die Aufbereitung des Implantatbetts erfolgte gemäß den Herstellerangaben. Das Gewinde wurde manuell auf ca. 6 bis 8 mm geschnitten, der Profildrill auf die Markierung hin versenkt. Das Implantat konnte so mit ca. 20 Ncm inseriert werden (Abb. 17). Die Insertionstiefe ergab sich aus der Präparation des Nachbarzahns bzw. der Schmelz-Zement-Grenze, anhand der die finale Position ca. 3 mm tiefer gewählt wurde. Die aus dem Bohrloch entnommenen Knochenchips wurden bukkal am Implantat angelagert,

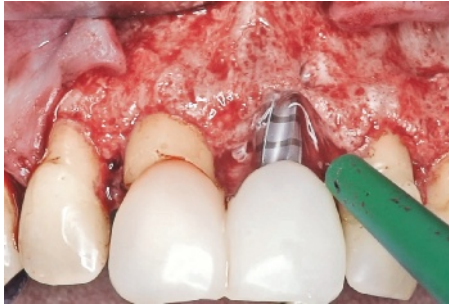


Abb. 16 Implantatbett-Bohrung mit Bohrschablone zur vertikalen und sagittalen Positionsfindung.

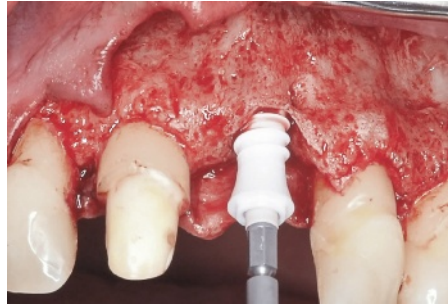


Abb. 17 Insertion des Keramikimplantats.

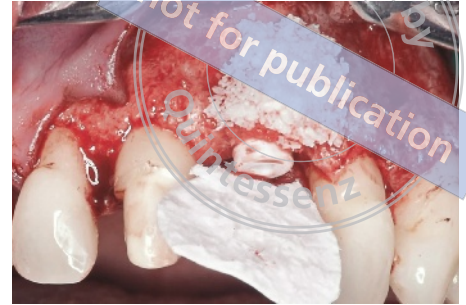

Abb. 18 Die mit Eigenknochen abgedeckte Implantatoberfläche wird mit bovinem Knochenersatzmaterial und einer resorbierbaren Kollagenmembran abgedeckt.

mit bovinem Knochenersatzmaterial (Bio-Oss, Fa. Geistlich, Baden-Baden) abgedeckt. Das gesamte Augmentat wurde dann mit einer Kollagenmembran (Bio-Gide, Fa. Geistlich) abgedeckt (Abb. 18). Es erfolgte ein spannungsfreier Lappenverschluss nach Mobilisation.

6 Monate nach Insertion erfolgte die Freilegung minimalinvasiv und die Umarbeitung des Langzeitprovisoriums (Abb. 19 und 20). Ein zur provisorischen Versorgung vorgesehenes PEEK-Abutment wurde dazu auf das Implantat geschraubt, gekürzt und in einem in der Gerüsterstellung belassenen, freigeschliffenen Hohlraum mit einem Flow-Komposit (G-ænial Universal Flo, Fa. GC, Leuven, Belgium) fixiert und im Labor ausgearbeitet. Durch diese Modifikation wird ermöglicht, das Emergenzprofil der Implantatkrone vorzubereiten. Das so modifizierte Provisorium wurde unter regelmäßigen Kontrollen 10 Wochen in situ belassen. Da eine verschraubte Krone zur finalen Versorgung vorgesehen

war und sich das Emergenzprofil weitgehend stabil zeigte, war ein längeres Abwarten wie es bei zementieren Restaurationen zu empfehlen ist hier nicht indiziert. Um das vorhandene Emergenzprofil exakt auf das Arbeitsmodell zu übertragen, wurde der Abformpfosten mit dem modifizierten Langzeitprovisorium individualisiert (Abb. 21). Somit muss der Techniker keine weiteren Manipulationen mehr am Emergenzprofil vornehmen, die unter Umständen eine Veränderung der Ästhetik bewirken würden. Zahn 11 wurde nachpräpariert und eine Abformung von der Situation mittels individuellem, offenem Löffel genommen (Impregum, Fa. 3M Espe, Neuss). Zur Herstellung der definitiven Vollkeramikkrone wurde ein Standardabutment (Zeramex P6 Abutment RN straight, Fa. Dentalpoint, Lörrach) als Klebebasis verwendet. Laborseitig wurde dieses nach beidseitiger Konditionierung (Monobond plus, Fa. Ivoclar Vivadent) mit einem Kompositkleber (Multilink Hybrid Abutment, Fa. Ivoclar Vivadent) verklebt. Der sub-

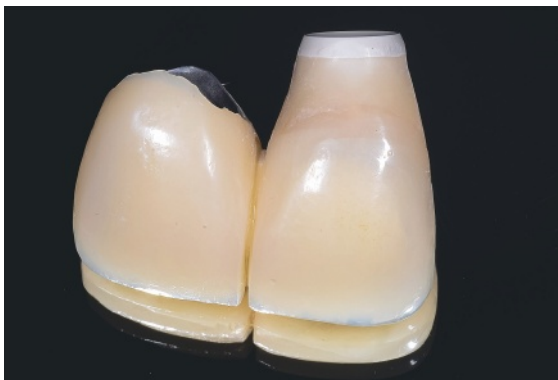

Abb. 19 Auf Implantatniveau modifiziertes Langzeitprovisorium.

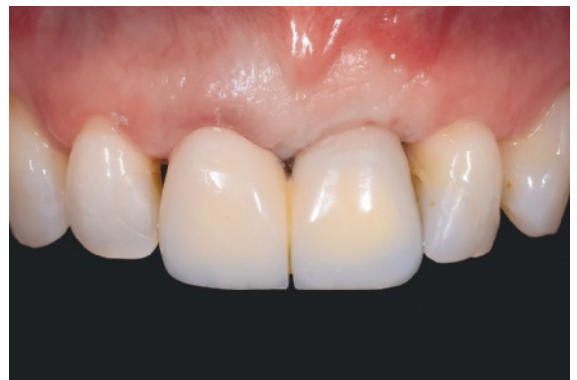

Abb. 20 Weichgewebesituation unmittelbar nach der Freilegung.

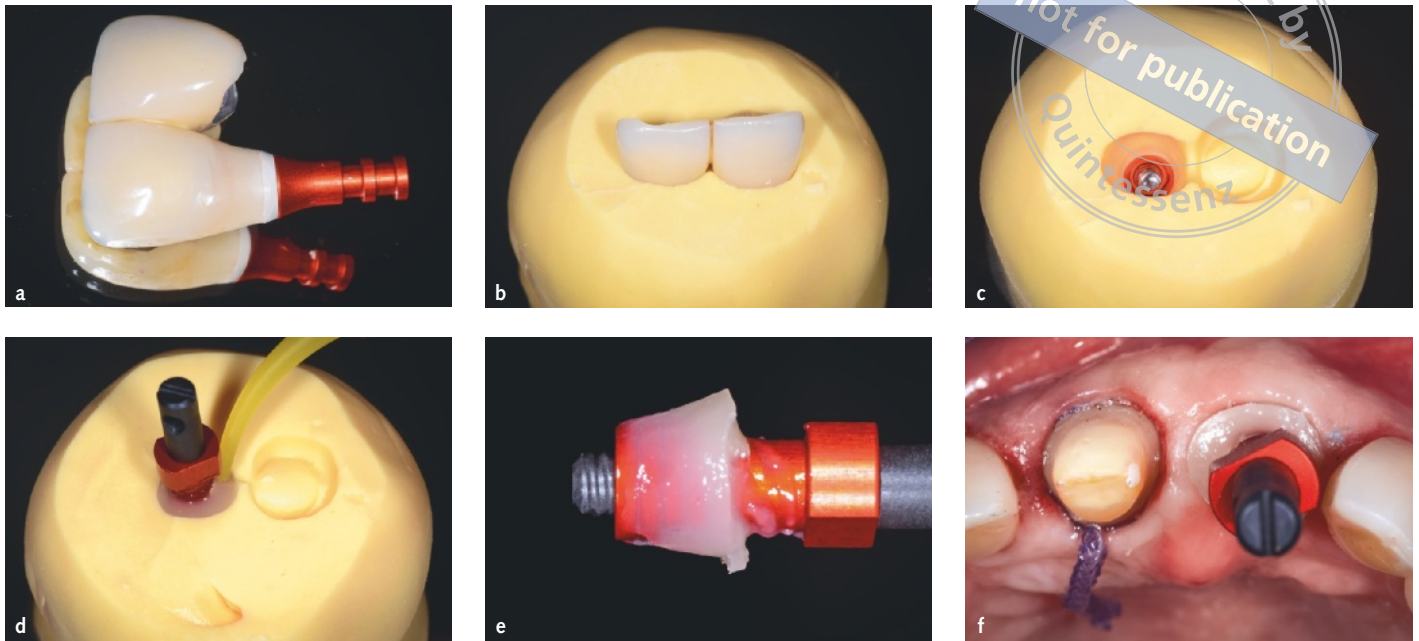


Abb. 21 Individualisierung des Abdruckpfostens auf Basis des Langzeitprovisoriums.

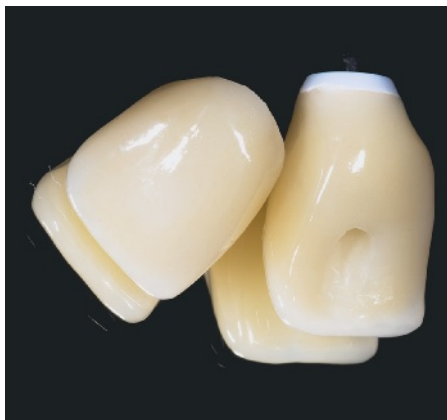

Abb. 22 Vollkeramische Kronen vor dem Einsetzen.

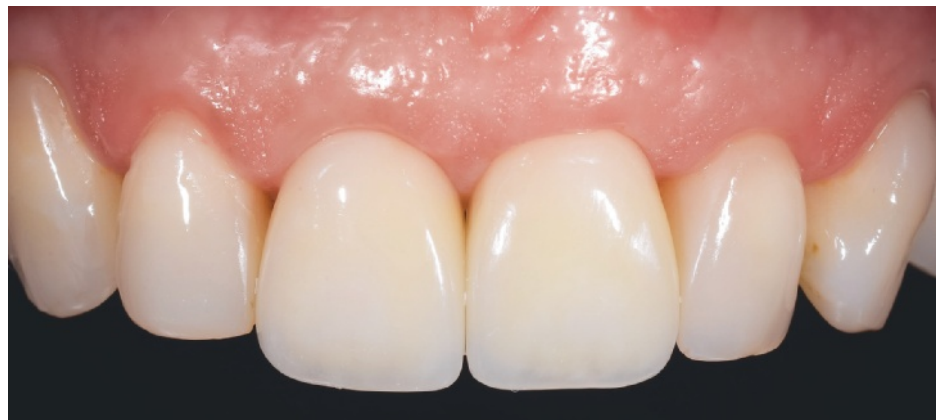

Abb. 23 Klinische Situation ca. 4 Monate nach Eingliederung der beiden Frontzahnkronen.

gingivale Anteil des Abutments wurde entsprechend der Empfehlung von Fischer et al.¹¹ mit speziellen Gummipolierern zur optimalen Weichgewebeeintegration vorbereitet. Die Krone 11 konnte nach Einprobe komplikationslos mit Rely X unicem (Fa. 3M Espe) adhäsiv eingesetzt werden. Die Implantatkrone konnte ebenfalls komplikationsfrei und ohne gingivalen Druck eingesetzt werden (Abb. 22 und 23). Die entsprechenden Kontrollröntgenbilder sind in Abbildung 24 bis 27 (Ausgangssituation, Insertion des Implantats und nach Versorgung) zu sehen. Besonders zu beachten ist die metallfreie, karbonfaserverstärkte Kunststoffschraube. Der auf

den Durchmesser des Schraubendrehers reduzierte Schraubenkanal wurde nach Vorbehandlung mit Flußsäure und Silan mit Teflonband und Komposit verschlossen. Die Patientin wurde instruiert, wie sie die Versorgung zu pflegen hat.

■ Diskussion

■ Verzögerte Sofortimplantation

Das Konzept der verzögerten Sofortimplantation nach 6 bis 8 Wochen in der ästhetischen Zone ist

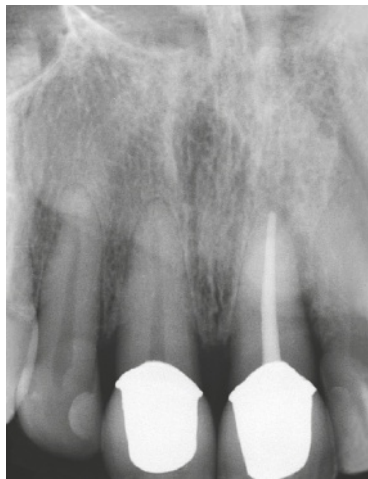

Abb. 24 Radiologische Ausgangssituation.

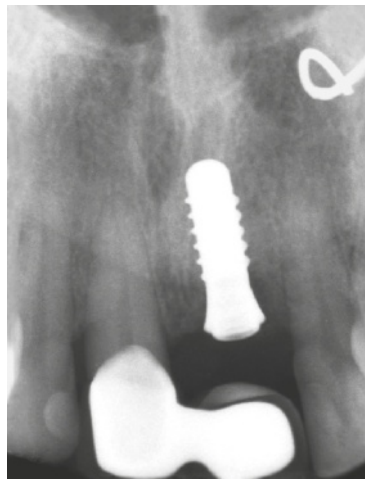


Abb. 25 Röntgenkontrolle nach Implantation.

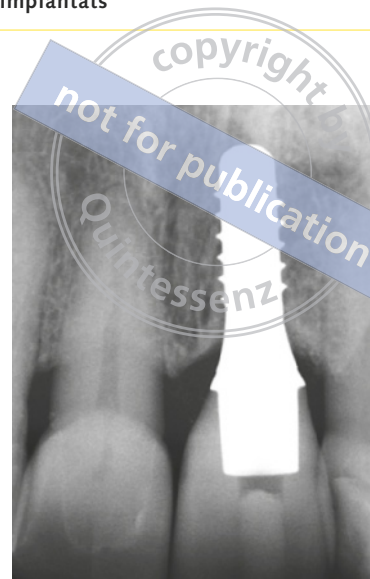


Abb. 26 Abschlussröntgenbild nach Eingliederung der finalen Kronen (4 Monate nach prophetischer Versorgung mit Langzeitprovisorium).

eine bewährte und vor allem sichere Vorgehensweise, um langfristig vorhersagbare Ergebnisse zu erzielen. Neben zahlreichen Studien der Berner Gruppe ist dies auch das Konsensus-Statement der EAO²⁷.

Buser et al.²⁸ konnten zudem zeigen, dass auch das Augmentat mit boviner Schutzschicht entzündungsfrei integriert und langfristig das Volumen der Kontour stabilisiert. Risiken, die von vielen Autoren bei einer Sofortimplantation gesehen werden, bei der sowohl die klinische Expertise, wie auch die Wahl des Implantats entscheidend sind, müssen bei für den Patienten akzeptablen provisorischen Versorgungen nicht eingegangen werden.

So erzielt man mit einer lappenfreien Sofortimplantation zwar eine direkte vorteilhafte Ästhetik vor allem im Bereich der Papillen, jedoch stellt sich diese bei korrekter interproximaler Knochenarchitektur auch bei operativen Eingriffen mit Lappenbildung nach mehreren Monaten ein.

Gerade in den Situationen, wenn ein Implantat zu weit bukkal sitzt oder es im Laufe der Jahre zu einer Resorption des bukkalen Knochens kommt, konnten Sailer et al.²⁹ zeigen, dass Keramikimplantate einen Vorteil zeigen. Während Implantate aus Titan schon bei einer sehr dünnen bukkalen Knochenlamelle gräulich durch die Gingiva scheinen, konnte dieser Effekt bei Keramikimplantaten nicht beobachtet werden.

■ Zweiteiligkeit

Im vorliegenden Fall wurde das zweiteilige verschraubte Implantat Zeramex P6 (Fa. Dentalpoint, Lörrach) verwendet. Die Zweiteiligkeit ermöglichte die maximale Flexibilität in der Ausrichtung und so eine sichere verzögerte Sofortimplantation mit minimaler Augmentation bei geschlossener Einheilung. Durch die Möglichkeit der Verschraubung konnte auf die Zementierung der Versorgung verzichtet werden und damit das Risiko einer Periimplantitis durch Zementüberschüsse weiter reduziert werden. Außerdem ist bei Bedarf eine zukünftige Anpassung der Suprakonstruktion leichter möglich.

Ein Nachteil der zweiteiligen Zirkonimplantate ist sicher, dass durch Berücksichtigung der Fraktursicherheit bislang keine kleinen Durchmesser erhältlich sind. Außerdem ist die Datenlage für die Überlebensrate dieser neuen Entwicklung noch gering. Spies et al.³⁰ haben in einer In-vitro-Studie gezeigt, dass zweiteilige Keramikimplantate physiologischen Kaukräften standhalten. Die klinischen Studien von Becker et al.³¹ und Payer et al.³² zeigten ebenfalls über 2 Jahre die Stabilität von zweiteiligen Konstruktionen.

■ Peekschraube

Die zweiteiligen Implantate des verwendeten Zeramex-Systems werden mit einer Verbindungsschraube aus einem karbonfaserverstärktem Kunst-

stoff (Polyetheretherketon, Peek) verschraubt. Diese Peek-Schraube zeichnet sich durch starke isoelastische Eigenschaften aus und verformt sich beim Anziehen so, dass eine feste, formschlüssige und spannungsfreie Verbindung von Implantat und Abutment entsteht.

Studien haben gezeigt, dass verschiedene Peek-Materialien zwar eine geringere Festigkeit als Titan aufweisen^{33,34}, die Bruchsicherheit unter der Kaubelastung bei einem Ermüdungstest in vitro aber gegeben ist³⁵. Sollte eine Peek-Schraube brechen, kann sie problemlos wieder entfernt werden, beispielsweise langsam mit einer rückwärtsdrehenden Lindemann-Fräse.

■ Osseointegration Keramikimplantat

Die meisten Zirkonoxidimplantate zeigen mittlerweile durch Sandstrahlung (Aluminiumoxid) und Ätzung (Phosphorsäure) eine ähnlich mikrostrukturierte Oberfläche, wie die gängigen Titanimplantate³⁶. In Tierstudien konnten vergleichbare Werte für die Knochendichte und den Knochenkontakt zu Zirkonoxidimplantaten und Titanimplantaten gezeigt werden^{37,38}. Mittlerweile gelingt die Osseointegration von Zirkonimplantaten in den meisten Fällen sehr gut, sodass die Erfolgsrate in den ersten 5 Jahren bei 95,6 % liegt². Die häufigsten Verluste treten dabei innerhalb des ersten Jahres auf^{8,39}. Eine Studie von Cionca et al.⁴⁰ hat in diesem Zusammenhang eine aseptische Lockerung nach Belastung innerhalb des ersten Jahres beschrieben. Dabei tritt der Implantatverlust schmerzfrei und ohne klinische Zeichen einer Infektion oder Entzündung auf.

■ Schlussfolgerungen

Aktuell auf dem Markt erhältliche Keramikimplantate zeigen eine geringe Komplikationsrate, gute chemische und mechanische Parameter sowie eine sehr gute Biokompatibilität³. Vorteile gegenüber Titanimplantaten sind: Farbe, Weichgewebereaktion und Ästhetik. Im Hinblick auf die Voreingenommenheit von Patienten gegenüber Titanimplantaten, bietet sich die Verwendung von Zirkonimplantaten als eine Behandlungsalternative an. Dieser Aspekt ist nicht zu unterschätzen, da eine selbstbestimmte Entschei-

dung für das Material wichtig ist und Einfluss auf eine positive Einstellung gegenüber der Behandlung und somit auch deren Erfolg sowie die Motivation zur Pflege hat.

■ Literatur

1. Kubasiewicz-Ross P, Hadzik J, Dominiak M. Osseointegration of zirconia implants with 3 varying surface textures and a titanium implant: A histological and micro-CT study. *Adv Clin Exp Med* 2018;27:1173–1179.
2. Pieralli S, Kohal RJ, Jung RE, Vach K, Spies BC. Clinical Outcomes of Zirconia Dental Implants: A Systematic Review. *J Dent Res* 2017;96:38–46.
3. Kubasiewicz-Ross P, Dominiak M, Gedrange T, Botzenhart UU. Zirconium: The material of the future in modern implantology. *Adv Clin Exp Med* 2017;26:533–537.
4. Lops D, Stellini E, Sbricoli L, Cea N, Romeo E, Bressan E. Influence of abutment material on peri-implant soft tissues in anterior areas with thin gingival biotype: a multicentric prospective study. *Clin Oral Implants Res* 2017;28:1263–1268.
5. Linkevicius T, Vaitelis J. The effect of zirconia or titanium as abutment material on soft peri-implant tissues: a systematic review and meta-analysis. *Clin Oral Implants Res* 2015;26(Suppl 11):139–147.
6. Roehling S, Astasov-Frauenhoffer M, Hauser-Gerspach I, et al. In Vitro Biofilm Formation on Titanium and Zirconia Implant Surfaces. *J Periodontol* 2017;88:298–307.
7. Scarano A, Piattelli M, Caputi S, Favero GA, Piattelli A. Bacterial adhesion on commercially pure titanium and zirconium oxide disks: an in vivo human study. *J Periodontol* 2004;75:292–296.
8. Cionca N, Hashim D, Mombelli A. Zirconia dental implants: where are we now, and where are we heading? *Periodontol* 2000 2017;73:241–258.
9. Yamano S, Ma AK-Y, Shanti RM, Kim S-W, Wada K, Sukotjo C. The influence of different implant materials on human gingival fibroblast morphology, proliferation, and gene expression. *Int J Oral Maxillofac Implants* 2011;26:1247–1255.
10. Liñares A, Grize L, Muñoz F, et al. Histological assessment of hard and soft tissues surrounding a novel ceramic implant: a pilot study in the minipig. *J Clin Periodontol* 2016;43:538–546.
11. Fischer NG, Wong J, Baruth A, Cerutis DR. Effect of Clinically Relevant CAD/CAM Zirconia Polishing on Gingival Fibroblast Proliferation and Focal Adhesions. *Mater Basel Switz* 2017;10(12).
12. Degidi M, Artese L, Scarano A, Perrotti V, Gehrke P, Piattelli A. Inflammatory infiltrate, micro-vessel density, nitric oxide synthase expression, vascular endothelial growth factor expression, and proliferative activity in peri-implant soft tissues around titanium and zirconium oxide healing caps. *J Periodontol* 2006;77:73–80.
13. Müller K, Valentine-Thon E. Hypersensitivity to titanium: clinical and laboratory evidence. *Neuro Endocrinol Lett* 2006;27(Suppl 1):31–35.
14. Jacobi-Gresser E, Huesker K, Schütt S. Genetic and immunological markers predict titanium implant failure: a retrospective study. *Int J Oral Maxillofac Surg* 2013;42:537–543.
15. Wennerberg A, Ide-Ektessabi A, Hatkamata S, et al. Titanium release from implants prepared with different surface roughness. *Clin Oral Implants Res* 2004;15:505–512.
16. Meyer U, Bühner M, Büchter A, Kruse-Lösler B, Stamm T, Wiesmann HP. Fast element mapping of titanium wear around implants of different surface structures. *Clin Oral Implants Res* 2005;17:206–211.

17. Wachi T, Shuto T, Shinohara Y, Matono Y, Makihira S. Release of titanium ions from an implant surface and their effect on cytokine production related to alveolar bone resorption. *Toxicology* 2015;327:1–9.
18. Nakashima Y, Sun DH, Trindade MC, et al. Signaling pathways for tumor necrosis factor-alpha and interleukin-6 expression in human macrophages exposed to titanium-alloy particulate debris in vitro. *J Bone Joint Surg Am* 1999;81:603–615.
19. Sterner T, Schütze N, Saxler G, Jakob F, Rader CP. [Effects of clinically relevant alumina ceramic, zirconia ceramic and titanium particles of different sizes and concentrations on TNF-alpha release in a human macrophage cell line]. *Biomed Tech (Berl)* 2004;49:340–344.
20. Kaufman AM, Alabre CI, Rubash HE, Shanbhag AS. Human macrophage response to UHMWPE, TiAlV, CoCr, and alumina particles: analysis of multiple cytokines using protein arrays. *J Biomed Mater Res A* 2008;84:464–474.
21. Pettersson M, Kelk P, Belibasakis GN, Bylund D, Molin Thoren M, Johansson A. Titanium ions form particles that activate and execute interleukin-1 β release from lipopolysaccharide-primed macro-phages. *J Periodontol Res* 2017;52:21–32.
22. Wilson AG, Symons JA, McDowell TL, McDevitt HO, Duff GW. Effects of a polymorphism in the human tumor necrosis factor alpha promoter on transcriptional activation. *Proc Natl Acad Sci USA* 1997;94:3195–3199.
23. Liao J, Li C, Wang Y et al. Meta-analysis of the association between common interleukin-1 polymorphisms and dental implant failure. *Mol Biol Rep* 2014;41:2789–2798.
24. Derks J, Schaller D, Håkansson J, Wennström JL, Tomasi C, Berglundh T. Effectiveness of Implant Therapy Analyzed in a Swedish Population Prevalence of Peri-implantitis. *J Dent Res* 2016;95:43–49.
25. Cardaropoli G, Araújo M, Hayacibara R, Sukekava F, Lindhe J. Healing of extraction sockets and surgically produced - augmented and non-augmented - defects in the alveolar ridge. An experimental study in the dog. *J Clin Periodontol* 2005;32:435–440.
26. Stimmelmayer M, Güth J-F, Iglhaut G, Beuer F. Preservation of the ridge and sealing of the socket with a combination epithelialised and subepithelial connective tissue graft for management of defects in the buccal bone before insertion of implants: a case series. *Br J Oral Maxillofac Surg* 2012;50:550–555.
27. Klinge B, Flemming T, Cosyn J, et al. The patient undergoing implant therapy. Summary and consensus statements. The 4th EAO Consensus Conference 2015. *Clin Oral Implants Res* 2015;26(Suppl 11):64–67.
28. Buser D, Chappuis V, Bornstein MM, Wittneben J-G, Frei M, Belser UC. Long-term stability of contour augmentation with early implant placement following single tooth extraction in the esthetic zone: a prospective, cross-sectional study in 41 patients with a 5- to 9-year follow-up. *J Periodontol* 2013;84:1517–1527.
29. Sailer I, Zembic A, Jung RE, Hämmerle CHF, Mattioli A. Single-tooth implant reconstructions: esthetic factors influencing the decision between titanium and zirconia abutments in anterior regions. *Eur J Esthet Dent Off J Eur Acad Esthet Dent* 2007;2:296–310.
30. Spies BC, Nold J, Vach K, Kohal R-J. Two-piece zirconia oral implants withstand masticatory loads: An investigation in the artificial mouth. *J Mech Behav Biomed Mater* 2016;53:1–10.
31. Becker J, John G, Becker K, Mainusch S, Diedrichs G, Schwarz F. Clinical performance of two-piece zirconia implants in the posterior mandible and maxilla: a prospective cohort study over 2 years. *Clin Oral Implants Res* 2017;28:29–35.
32. Payer M, Heschl A, Koller M, Arnetzl G, Lorenzoni M, Jakse N. All-ceramic restoration of zirconia two-piece implants--a randomized controlled clinical trial. *Clin Oral Implants Res* 2015;26:371–376.
33. Schwitalla AD, Abou-Emara M, Zimmermann T et al. The applicability of PEEK-based abutment screws. *J Mech Behav Biomed Mater* 2016;63:244–251.
34. Neumann EAF, Villar CC, França FMG. Fracture resistance of abutment screws made of titanium, polyetheretherketone, and carbon fiber-reinforced polyetheretherketone. *Braz Oral Res* 2014;28.
35. Schwitalla AD, Zimmermann T, Spintig T, Kallage I, Müller W-D. Fatigue limits of different PEEK materials for dental implants. *J Mech Behav Biomed Mater* 2017;69:163–168.
36. Beger B, Goetz H, Morlock M, Schiegnitz E, Al-Nawas B. In vitro surface characteristics and impurity analysis of five different commercially available dental zirconia implants. *Int J Implant Dent* 2018;4:13.
37. Saulacic N, Erdösi R, Bosshardt DD, Gruber R, Buser D. Acid and alkaline etching of sandblasted zirconia implants: a histomorphometric study in miniature pigs. *Clin Implant Dent Relat Res* 2014;16:313–322.
38. Koch FP, Weng D, Krämer S, Biesterfeld S, Jahn-Eimermacher A, Wagner W. Osseointegration of one-piece zirconia implants compared with a titanium implant of identical design: a histomorphometric study in the dog. *Clin Oral Implants Res* 2010;21:350–356.
39. Jank S, Hochgatterer G. Success Rate of Two-Piece Zirconia Implants: A Retrospective Statistical Analysis. *Implant Dent* 2016;25:193–198.
40. Cionca N, Müller N, Mombelli A. Two-piece zirconia implants supporting all-ceramic crowns: A prospective clinical study. *Clin Oral Implants Res* 2015;26:413–418.

Delayed immediate implant placement in the esthetic zone with a two-piece ceramic implant

KEYWORDS *ceramic implant, two-piece implant, anterior implant, esthetic zone, delayed immediate implant placement*

Ceramic implants have been used more often recently due to new innovations. They appear to be an alternative to titanium implants, particularly in the esthetic zone and for soft tissue management. The fact that ceramic implants are metal-free may open up this therapy for further treatment options. This case report describes step-by-step instructions for the delayed immediate placement of a two-piece ceramic implant and discusses clinically relevant aspects for the practitioner.